

ЕКСПЕРИМЕНТАЛЬНІ ДОСЛІДЖЕННЯ

ВЛИЯНИЕ ДОЗИРОВАННОЙ НОРМОБАРИЧЕСКОЙ ГИПОКСИИ И МЕЛАТОНИНА НА МОРФОФУНКЦИОНАЛЬНОЕ СОСТОЯНИЕ ЩИТОВИДНОЙ ЖЕЛЕЗЫ*

Янко Р. В., Березовский В. А., Литовка И. Г., Жерноклёв У. А.

*Институт физиологии им. А. А. Богомольца НАН Украины, Киев, Украина
biolag@ukr.net*

На протяжении жизни человека щитовидная железа (ЩЖ) подвергается воздействию различных неблагоприятных факторов (загрязнение окружающей среды, злоупотребление лекарственными препаратами, вредные привычки, неправильное питание и др.), которые часто приводят к развитию ее патологии. Это обуславливает необходимость поиска новых эффективных средств и методов профилактики и лечения нарушений функций ЩЖ.

Длительное время изучалась роль респираторной, циркуляторной, тканевой, гемической гипоксии в патогенезе тяжелых нарушений функции ЩЖ. Большинство этих исследований было выполнено в условиях острого и хронического воздействия гипобарической гипоксии, различной степени выраженности и продолжительности [1, 2]. А, как известно, пониженное атмо-

сферное давление усугубляет негативные последствия воздействия гипоксии на организм человека. Березовским В. А. с соавт. [3] была разработана концепция саногенной гипоксии. В соответствии с данной концепцией гипоксия, соответствующая высоте 1500-3000 метров над уровнем моря (17–12 % кислорода), оказывает лечебное и оздоравливающее действие на организм человека. Воздействие гипоксическими газовыми смесями, соответствующими данной высоте, в прерывистом режиме в условиях нормального атмосферного давления, с одной стороны, исключает неблагоприятные последствия гипобарии и гипоксии, а с другой — потенцирует саногенные эффекты последней.

Дозированную нормобарическую гипоксию (ДНГ) саногенного уровня широко используют в клинической практике для ле-

* Работа выполнена в соответствии с научной тематикой Института физиологии им. А. А. Богомольца НАН Украины «Исследовать механизмы регуляции состояния элементов соединительной ткани организма при различных уровнях энергетического метаболизма в клинических и экспериментальных условиях» (№ госрегистрации 0112U008231).

Учреждением, которое финансирует исследования, является НАН Украины.

Авторы гарантируют ответственность за все, что опубликовано в статье.

Авторы гарантируют отсутствие конфликта интересов и собственной финансовой заинтересованности при выполнении работы и написании статьи.

Рукопись получена редакцией 12.10.2017.

чения и профилактики ряда заболеваний сердечно-сосудистой, дыхательной, эндокринной, пищеварительной и иммунной систем, а также для повышения неспецифической резистентности и адаптационных возможностей организма [3].

Мелатонин является регулятором метаболических, иммунных и регенераторных процессов, участвует в механизмах терморегуляции и старении. Известно, что мелатонин реализует свое активирующее метаболизм действие через другие железы внутренней секреции, главным образом посредством тиреоидных гормонов [4, 5].

Проблема изучения влияния как ДНГ, так и мелатонина на морфофункциональное состояние ЩЖ настолько обширна, сложна и многогранна, что многие ее аспекты остаются не решенными и сохраняют свою актуальность до настоящего времени. Литературные данные, посвященные влиянию прерывистой гипоксии и мела-

тонина на состояние ЩЖ, весьма неоднозначны и часто противоречивы. Это может быть связано с использованием в экспериментах животных разных видов и возраста, различиями в режимах подачи гипоксических смесей, влияния гипоксии в условиях гипо- или нормобарии, разной дозировкой введения мелатонина, сезонностью и продолжительностью проведения опытов и т. д. Учитывая, что согласно большинству литературных данных дозированное снижение парциального давления кислорода повышает активность ЩЖ [6–8], а введение мелатонина, наоборот — снижает ее активность [9–11], представляет интерес изучить сочетанное воздействие этих двух факторов на секреторную активность железы.

Цель работы — исследовать сочетанное воздействие дозированной нормобарической гипоксии саногенного уровня и экзогенного мелатонина на морфофункциональное состояние щитовидной железы.

МАТЕРИАЛЫ И МЕТОДЫ

Исследование проведено в весенний период на 24 крысах-самцах линии Wistar возрастом 3 месяца. Животные были взяты из питомника вивария Института физиологии им. А. А. Богомольца НАНУ. Крысы находились в унифицированных условиях на стандартном рационе питания.

Животные были разделены на 2 группы: I — контроль, II — подопытные крысы, которые подвергались совместному воздействию мелатонина и ДНГ. Для проведения ежедневных сеансов гипоксического воздействия крыс размещали в герметичной камере, в которую подавали гипоксическую газовую смесь (12 % кислорода в азоте) в прерывистом режиме (15 минут деоксигенация/15 минут реоксигенация в течение 2 часов) с помощью мембранного газоразделительного элемента. Всё оставшееся время суток (22 часа) крысы дышали атмосферным воздухом. Подопытным животным также ежедневно перорально вводили экзогенный мелатонин («Unipharm Inc., США») в 10.00 в дозе 5 мг/кг массы тела. Общая продолжительность эксперимента составляла 28 суток. Крыс декапитировали под легким эфирным наркозом в соот-

ветствии с требованиями международных принципов «Европейской конвенции о защите позвоночных животных, используемых для экспериментальных и других научных целей» (Страсбург, 1985).

Для морфологических и морфометрических исследований из ткани ЩЖ изготавливали гистологические препараты по стандартной методике: фиксировали в жидкости Буэна, обезжировали в спиртах возрастающей концентрации и диоксане, заливали в парафин. Срезы окрашивали гематоксилином Бемера и эозином, а для выявления элементов соединительной ткани — методом Ван-Гизона и Массона [12]. При использовании цифровой камеры микропрепараты фотографировали на микроскопе «Nicon» (Япония). На цифровых изображениях препаратов осуществляли морфометрию с помощью компьютерной программы «IMAGE J».

На гистологических срезах ЩЖ измеряли площадь поперечного сечения фолликулов, коллоида и фолликулярного эпителия, определяли эффективный, внешний и внутренний диаметр фолликулов, измеряли высоту фолликулярного эпителия

и ширину междолевой, междольковой и межфолликулярной соединительной ткани, подсчитывали количество тироцитов в фолликуле, определяли фолликулярно-коллоидный индекс и индекс накопления коллоида [13].

В сыворотке крови определяли концентрацию гормонов ЩЖ: свободного трийодтиронина (T_3) и тироксина (T_4). Определение проводили с помощью стандартных наборов реактивов методом твердофазного конкурентного иммуноферментного анали-

за с применением моноклональных антител («Диагностические системы», Россия).

Статистический анализ данных осуществляли с помощью компьютерной программы «ANOVA». Поскольку распределение дат соответствовало закону нормального распределения, данные в таблице представлены как среднее арифметическое и его статистическая погрешность ($\bar{X} \pm S_{\bar{X}}$). Вероятность разницы между контрольными и подопытными образцами оценивали по *t*-критерию Стьюдента.

РЕЗУЛЬТАТЫ И ИХ ОБСУЖДЕНИЯ

Выявлено, что паренхима ЩЖ крыс, после совместного воздействия ДНГ и мелатонина, имеет физиологическую структуру, которая разделяется на центральную и периферическую зоны. Внешне ЩЖ окружена капсулой из плотной волокнистой соединительной ткани, от которой отходят внутрь соединительнотканые трабекулы, несущие кровеносные и лимфатические сосуды, нервы. Эти трабекулы разделяют паренхиму железы на дольки. В ЩЖ различают междолевую, междольковую, меж-

фолликулярную и паравазальную соединительную ткань. У крыс, подвергавшихся воздействию ДНГ и мелатонина, отмечено достоверно меньшую ширину прослоек междолевой, междольковой и межфолликулярной соединительной ткани в железе на 16, 12 и 10 % соответственно по сравнению с контролем (см. таблицу).

Все вышесказанное может свидетельствовать о снижении количества соединительнотканых элементов в ЩЖ подопытных животных. Поскольку соединительная

Таблица
Морфометрические показатели щитовидной железы, ($\bar{X} \pm S_{\bar{X}}$)

Показатель	Группы животных	
	Контроль, <i>n</i> =12	Опыт, <i>n</i> =12
Площадь, мкм ²		
– фолликула	3283 ± 170	2871 ± 104*
– коллоида	1618 ± 94	1310 ± 44*
– фолликулярного эпителия	1665 ± 43	1561 ± 61
Диаметр фолликула, мкм		
– эффективный	63,90 ± 3,01	61,00 ± 1,66
– внешний	47,00 ± 1,29	42,40 ± 1,28*
– внутренний	72,40 ± 3,98	70,30 ± 1,66
Высота тироцитов, мкм	8,50 ± 0,29	9,30 ± 0,10*
Количество тироцитов в фолликуле, ед	20,40 ± 0,67	20,90 ± 0,90
Фолликулярно-коллоидный индекс	1,03 ± 0,12	1,19 ± 0,09*
Индекс накопления коллоида	2,76 ± 0,22	2,28 ± 0,07*
Ширина прослоек соединительной ткани, мкм		
– междолевой	40,10 ± 1,59	33,60 ± 2,09*
– междольковой	12,80 ± 0,18	11,30 ± 0,17*
– межфолликулярной	2,10 ± 0,07	1,90 ± 0,03*

Примечание:

n — количество животных;

* — статистически значимые отличия по сравнению с группой Контроль ($p < 0,05$).

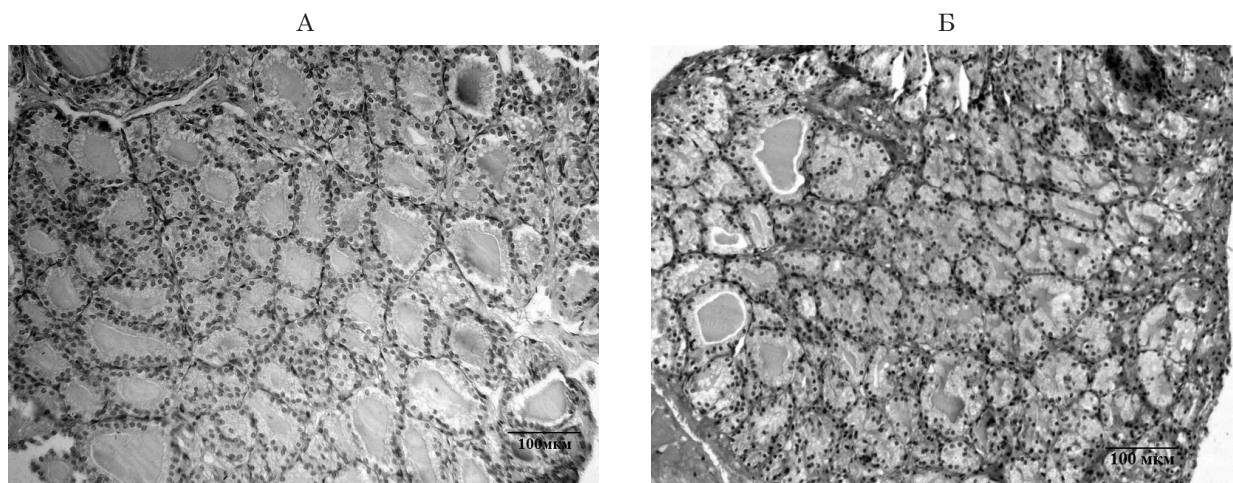


Рис. 1. Микрофотография щитовидной железы контрольной (А) и подопытной (Б) крысы. Окраска по Ван-Гизону. Увеличение 200.

ткань является важнейшим составным компонентом гематопаренхиматозного барьера, то уменьшение толщины ее прослоек может рассматриваться как проявление механизма структурной адаптации, обеспечивая облегчение транспорта кислорода к паренхиматозным элементам ЩЖ и улучшение условий для протекания процессов метаболизма.

Железа как контрольных, так и подопытных животных содержит фолликулы овальной и удлинённой формы, разной величины. В контрольной группе животных коллоид в фолликулах имеет равномерную розовую окраску, умеренную консистенцию с резорбционными вакуолями. Коллоид фолликулов ЩЖ подопытных животных умеренной плотности или пенистый с многочисленными вакуолями (рис. 1).

Анализ полученных результатов показал меньшую площадь поперечного сечения фолликулов (на 13 %; $p < 0,05$), коллоида (на 19 %; $p < 0,05$) и тенденцию к снижению площади поперечного сечения фолликулярного эпителия (на 6 %) в железе подопытных крыс по сравнению с контролем (см. табл.). Это может свидетельствовать о повышении активности ЩЖ, усилении выведения ее гормонов в кровь. В малоактивном состоянии в составе железы содержатся преимущественно фолликулы большого размера, за счет депонирования гормонов внутри фолликулов и увеличения объема коллоида [13].

Внешний и эффективный диаметры фолликулов в ЩЖ подопытных животных были на уровне контрольных значений. Внутренний диаметр фолликулов крыс, после сочетанного влияния ДНГ и мелатонина, был достоверно меньше на 10 % по сравнению с контролем (см. табл.).

Известно, что фолликулярный эпителий образован тироцитами, которые составляют основную массу паренхимы ЩЖ, а форма тироцитов зависит от функционального состояния железы. Нами показано, что тироциты ЩЖ контрольной группы преимущественно кубической формы. У крыс, подвергавшихся совместному воздействию ДНГ и мелатонина, отмечали наличие тироцитов кубической и призматической формы, и их высота была достоверно больше на 10 %, чем в контроле. В среднем один фолликул как контрольных, так и подопытных животных имел 20 тироцитов (см. табл.).

У подопытных крыс наблюдали тенденцию к увеличению количества интерфолликулярных островков, что может быть признаком активации регенерации ЩЖ, так как они содержат малодифференцированные (камбиальные) клетки и являются источником формирования новых фолликулов.

Фолликулярно-коллоидный индекс или индекс активности ЩЖ — отношение площади фолликулярного эпителия к площади коллоида. Фолликулярно-коллоидный

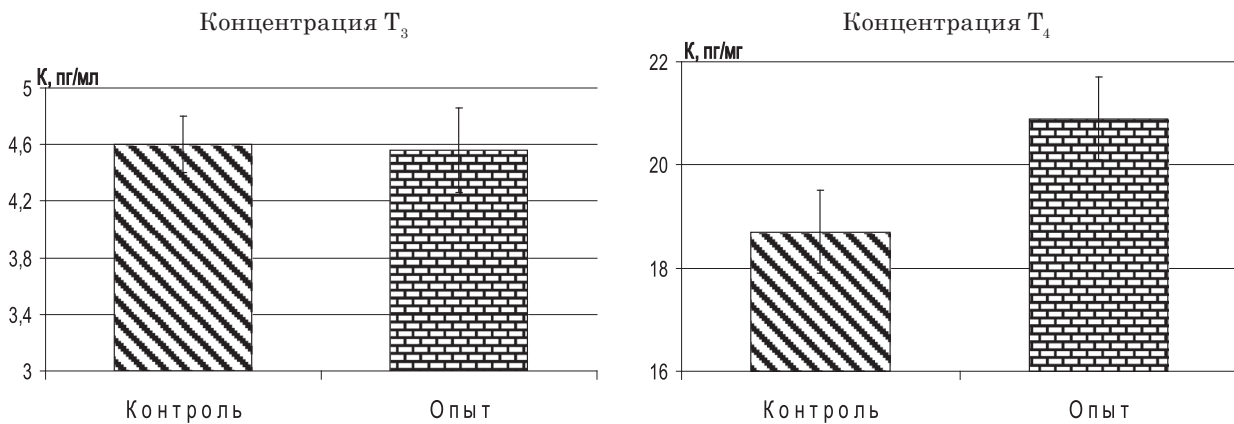


Рис. 2. Концентрация свободного трийодтиронина и тироксина в сыворотке крови контрольных и подопытных крыс

индекс у подопытных крыс был достоверно больше (на 16 %), чем в контроле (см. табл.). Как правило, функциональная активность ЩЖ прямо пропорциональна относительной площади фолликулярного эпителия и обратно пропорциональна содержанию коллоида. Фолликулярно-коллоидный индекс уменьшается при снижении активности железы и растет при активации секреторной активности органа.

Индекс накопления коллоида — отношение среднего внутреннего диаметра фолликула к двойной высоте тиреоидного эпителия. По нашим данным индекс накопления коллоида в ЩЖ крыс, подвергавшихся воздействию ДНГ и мелатонина, был меньшим на 17 % по сравнению с контролем (см. табл.). Это может свидетельствовать о повышении синтетической активности железы.

Как известно, в сыворотке крови тиреоидные гормоны находятся в свободном и связанном состоянии. Гормональную активность имеют только свободные T₃ и T₄. После совместного воздействия ДНГ и мелатонина концентрация T₄ в сыворотке крови была больше на 12 % сравнительно с контролем. Концентрация T₃ в сыворотке крови подопытных животных не изменялась (рис. 2).

Ранее нами были проведены эксперименты по исследованию реакции ЩЖ крыс (такого же возраста и линии) после раздельного воздействия ДНГ и мелатонина. Был выявлен разнонаправленный эффект такого влияния на структуру и морфомет-

рические показатели функционального состояния железы. Так, 28-суточное воздействие ДНГ оказывало положительное влияние на морфофункциональное состояние ЩЖ, о чем свидетельствовало увеличение высоты тироцитов, снижение индекса накопления коллоида и ширины прослоек междолевой и межфолликулярной соединительной ткани в железе подопытных животных [14]. У крыс, подвергавшихся влиянию мелатонина, выявлено увеличение средней площади поперечного сечения фолликулов и площади коллоида, уменьшение площади фолликулярного эпителия, рост внутреннего диаметра фолликулов, снижение высоты тиреоидного эпителия, незначительное наличие в коллоиде резорбционных вакуолей, снижение фолликулярно-коллоидного индекса и повышение индекса накопления коллоида. Также у крыс этой группы отмечено снижение концентрации T₃ в сыворотке крови. Таким образом, введение экзогенного мелатонина снижало функциональную активность ЩЖ [15, 16].

Большинство работ, по влиянию гипоксических газовых сред на состояние ЩЖ, проводилось в условиях гипобарии. Так, литературные данные свидетельствуют о том, что в условиях среднегорья активность железы возрастает, а на больших высотах — угнетается [1, 2]. Показано, что в процессе адаптации к условиям высокогорья (3200 м) развивались фазные изменения функциональной активности ЩЖ. Первый — ранний этап высокогорной адаптации (1–7 суток)

сопровождался повышением гормональной активности, а в следующий (30–60 суток) — происходила нормализация и торможение активности железы [17]. Ряд исследователей отмечали положительный эффект нормобарических гипоксических газовых смесей на функциональное состояние железы. Так, У. Ма и соавт. [6] обнаружили, что влияние дозированной гипоксии (5 % O₂) усиливало синтез гипоксия-индуцирующего фактора, который стимулировал синтез тиреоидных гормонов. Показано повышение экспрессии маркеров транскрипции тиреоидных гормонов и рост дифференциации железы при гипоксии [7, 8].

В большинстве публикаций показан угнетающий эффект мелатонина на активность железы, что проявлялось в снижении концентрации тиреоидных гормонов в сыворотке крови [9–11]. Однако, в части

работ предоставлены данные о стимулирующем эффекте мелатонина на ЩЖ [18, 19]. Показано, что инъекции мелатонина (в течение 10 суток) в дозе 0,05 и 0,5 мг/кг массы тела повышают секрецию тиреоидных гормонов у крыс. При этом увеличивалось относительное количество тироцитов с диплоидными ядрами, что можно расценивать как «омоложение» ЩЖ. Другая группа ученых наблюдала гипофункцию ЩЖ после пребывания кроликов в условиях круглосуточного освещения, которое подавляет синтез мелатонина. А после введения экзогенного мелатонина или помещения животных в условия естественного светового цикла, функция железы возвращалась к норме [20]. Dzerzhynsky и соавт. [19] показали, что мелатонин улучшает синтетическую активность железы, опосредуя свое влияние через иммунную систему.

ВЫВОДЫ

1. После 28-суточного сочетанного воздействия дозированной нормобарической гипоксии в прерывистом режиме (15 мин деоксигенация / 15 мин реоксигенация в течение 2 часов) и мелатонина (5 мг/кг массы тела) выявлены признаки повышения активности щитовидной железы. Об этом свидетельствует меньшая площадь фолликулов и коллоида, меньший внутренний диаметр фолликулов и индекс накопления коллоида, большая высота тироцитов, фолликулярно-коллоидный индекс и концентрация тироксина в сыворотке крови по сравнению с контрольной группой животных.
2. Ширина прослоек междольковой, междольковой и межфолликулярной соединительной ткани в железе подопытных животных уменьшалась.
3. Полученные в результате эксперимента данные могут иметь значение для назначения дозированной нормобарической гипоксии саногенного уровня при гипермелатонинемии.

ЛИТЕРАТУРА (REFERENCES)

1. Vasil'eva EV, Tararak TYa, Vasil'eva NA, et al. *Vestnik TuGU. Seriya: Biologiya i ekologiya* 2008; 8: 8-13.
2. Sawhney RC, Malhotra AS. *Int J Biometeorol.* 1990; 4(3): 161-163. doi.org/10.1007/BF01048714
3. Berezovskiy VA. *Prirodnaya i instrumental'naya oroterapiya, Donetsk*, 2012: 304 p.
4. Dawson D, van den Heuvel CJ. *Ann Med* 1998; 30(1): 95-102. doi.org/10.3109/07853899808999390
5. Lewinski A, Karbownik M. *Neuro Endocrinol Lett.* 2002; 23(1): 73-78.
6. Ma Y, Freitag P, Zhou J, et al. *Am J Physiol Regul Integr Comp Physiol* 2004; 287(3): 600-607. doi.org/10.1152/ajpregu.00115.2004
7. Yang YJ, Na HJ, Suh MJ, et al. *Yonsei Med J* 2015; 56(6): 1503-1514. doi: 10.3349/ymj.2015.56.6.1503.
8. Yang Y, Lu Y, Chen T, et al. *Int J Dev Biol* 2016; 60(4-6): 85-93. doi: 10.1387/ijdb.160083yy.
9. Baltaci AK, Mogulkoc R, Kul A, et al. *Toxicology* 2004; 195(1): 69-75. doi.org/10.1016/j.tox.2003.09.001
10. Champney TH. *Gen Comp Endocrinol* 2001; 123(2): 121-126. doi.org/10.1006/gcen.2001.7665
11. Prakash P, Laloraya M, Kumar P. *Biochem Mol Biol Int* 1998; 46(6): 1249-1258.
12. Korzhevskiy D, Gilyarov A. *Osnovy gistologicheskoy tekhniki, Sankt-Peterburg*, 2010: 95 p.
13. Nikishin DV. **Морфологија и методи истраживања штитовидне жлезе: Metodicheskie rekomendatsii, Penza**, 2008: 64 p.
14. Yanko RV. *Endokrynologija* 2016; 21(1): 33-37.

15. Yanko RV. *Fiziol Zhurn* 2015;61(5): 46-51. doi.org/10.15407/fz61.05.046
16. Zhernoklov U, Berezovsky V, Litovka I. *Eur J Tech Nat Sci* 2016;4: 3-8. doi: 10.20534/EJTNS-16-4-3-8.
17. Kalyuzhnaya LI. Endokrinnye mekhanizmy adaptatsii organizma k usloviyam vysokogor'ya. *Gipoksiya. Adaptatsiya. Patogenez. Klinika* 2000: 235-265.
18. Panda JN, Turner CW, Powell M. *Acta Endocrinol* 1968; 57(1): 363-373.
19. Dzerzhynsky ME, Gorelikova OI, Pustovalov AS. *J Reprod Biol Health* 2006; 6(2): 79-85.
20. Bondarenko LA, Sotnik NN, Chagovets EM, et al. *Bull Exp Biol Med* 2011; 150(6): 753-755. doi.org/10.1007/s10517-011-1241-z

ВЛИЯНИЕ ДОЗИРОВАННОЙ НОРМОБАРИЧЕСКОЙ ГИПОКСИИ И МЕЛАТОНИНА НА МОРФОФУНКЦИОНАЛЬНОЕ СОСТОЯНИЕ ЩИТОВИДНОЙ ЖЕЛЕЗЫ

Янко Р. В., Березовский В. А., Литовка И. Г., Жерноклёв У. А.

*Институт физиологии им. А. А. Богомольца НАН Украины, г. Киев, Украина
biolag@ukr.net*

Исследовали сочетанное воздействие дозированной нормобарической гипоксии и мелатонина на морфофункциональное состояние щитовидной железы. Подопытным животным ежедневно подавали гипоксическую газовую смесь (12 % O₂) в прерывистом режиме: 15 мин деоксигенация / 15 мин реоксигенация в течение 2 часов, а также перорально вводили им мелатонин в 10.00 в дозе 5 мг/кг массы тела. Общая продолжительность эксперимента — 28 суток. В щитовидной железе подопытных крыс выявлено уменьшение площади фолликулов и коллоида, снижение внутреннего диаметра фолликулов и индекса накопления коллоида, увеличение высоты тироцитов, фолликулярно-коллоидного индекса и концентрации тироксина в сыворотке крови по сравнению с контролем. Ширина прослоек междолевой, междольковой и межфолликулярной соединительной ткани в железе подопытных животных уменьшалась.

Ключевые слова: щитовидная железа, гипоксия, мелатонин.

ВПЛИВ ДОЗОВАНОЇ НОРМОБАРИЧНОЇ ГІПОКСІЇ ТА МЕЛАТОНІНУ НА МОРФОФУНКЦІОНАЛЬНИЙ СТАН ЩИТОПОДІБНОЇ ЗАЛОЗИ

Янко Р. В., Березовський В. Я., Літовка І. Г., Жернокльов У. О.

*Інститут фізіології ім. О. О. Богомольця НАН України, м. Київ, Україна
biolag@ukr.net*

Досліджували поєднаний вплив дозованої нормобаричної гіпоксії та мелатоніну на морфофункціональний стан щитоподібної залози. Піддослідним тваринам щодня подавали гіпоксичну газову суміш (12 % O₂) в переривчастому режимі: 15 хв деоксигенація/15 хв реоксигенація протягом 2 годин, а також перорально вводили їм мелатонін о 10.00 в дозі 5 мг/кг маси тіла. Загальна тривалість експерименту — 28 діб. У щитоподібній залозі піддослідних щурів виявлено зменшення площі фолікулів і колоїду, зниження внутрішнього діаметра фолікулів та індексу накопичення колоїду, збільшення висоти тироцитів, фолікулярно-колоїдного індексу й концентрації тироксину в сироватці крові в порівнянні з контролем. Ширина прошарків міжчасткової, міжчасточкової та міжфолікулярної сполучної тканини в залозі піддослідних тварин зменшувалась.

Ключові слова: щитоподібна залоза, гіпоксія, мелатонін.

INFLUENCE OF DOSED NORMOBARIC HYPOXIA AND MELATONIN ON THE MORPHOFUNCTIONAL STATE OF THE THYROID GLAND

R. V. Yanko, V. A. Berezovsky, I. G. Litovka, U. A. Zhernoklov

*Bogomolets Institute of Physiology of the NAS of Ukraine, Kiev, Ukraine
biolag@ukr.net*

It was investigated the combined effects of dosed normobaric hypoxia and melatonin on the morphofunctional state of the thyroid gland. The experimental animals were daily given a hypoxic gas mixture (12 % O₂) in intermittent mode: 15 min deoxygenation/15 min reoxygenation during 2 hours and orally administered melatonin at 10.00 at a dose of 5 mg/kg body weight. The total duration of the experiment was 28 days. It was registered that in the thyroid gland of the experimental rats, a decrease of follicles' area, colloid, internal follicles' diameter, colloid accumulation index and increase in the height of the thyrocytes, a follicular-colloid index and thyroxine concentrations in serum. The width of interlobar, interlobular and interfollicular connective tissue in the gland of experimental animals reduced.

Key words: thyroid gland, hypoxia, melatonin.